

# Relación entre la rotación máxilo-mandibular y el volumen de vía aérea en sujetos con prognatismo mandibular

## Relationship between maxillomandibular rotation and airway volume in subjects with maxillo-mandibular prognathism

Víctor Ravelo<sup>1,2,3</sup> Ailyn Navarrete<sup>3</sup> Marcelo Parra<sup>2,4</sup> Sergio Olate<sup>2,4</sup>

<sup>1</sup>Programa de Doctorado en Ciencias Morfológicas, Facultad de Medicina, Universidad de La Frontera, Chile.

<sup>2</sup>Centro de Excelencia en Estudios Morfológicos y Quirúrgicos (CEMyQ), Universidad de La Frontera, Chile.

<sup>3</sup>Grupo de Investigación de Pregrado en Odontología (GIPO), Universidad Autónoma de Chile, Temuco, Chile.

<sup>4</sup>División de Cirugía Oral, Facial y Maxilofacial, Facultad de Odontología, Universidad de La Frontera, Chile.

### Correspondence

Sergio Olate  
Universidad de La Frontera  
Francisco Salazar 1145  
Temuco  
CHILE

E-mail: sergio.olate@ufrontera.cl

ORCID: 0000-0001-8153-0676

**RAVELO V, NAVARRETE A, PARRA M, OLATE S.** Relación entre la inclinación máxilo-mandibular y el volumen de vía aérea en sujetos con prognatismo mandibular. *Craniofac Res.* 2024; 3(1):54-61.

**RESUMEN:** El crecimiento vertical mandibular está relacionado con el grado de inclinación del plano mandibular y el contorno del ángulo mandibular. Estas características están relacionadas con la vía aérea superior y presenta variaciones dependiendo la clase esquelética y el patrón vertical mandibular. El objetivo de este estudio es describir y comparar la inclinación máxilo-mandibular en sujetos de clase III con prognatismo mandibular y establecer la relación con el área y volumen de vía aérea. Se realizó un estudio de corte transversal para evaluar el área y volumen de vía aérea y su relación con la inclinación máxilo-mandibular en sujetos clase III esquelética candidatos a cirugía ortognática, utilizando tomografía computarizada de haz cónico. Se analizaron 86 sujetos CIII con prognatismo mandibular candidatos a cirugía ortognática que presentaron un rango de edad entre 18 y 59 años ( $29 \pm 10,1$ ). 46 sujetos fueron de sexo masculino (55,55%) y 40 de sexo femenino (44,45%). 57 sujetos presentaron una inclinación positiva y 29 sujetos presentaron una inclinación negativa. Los sujetos con una inclinación positiva presentaron un patrón hiperdivergentes, mientras que los sujetos con una inclinación negativa presentaron mayores valores de vía aérea superior que los sujetos con una inclinación positiva. Podemos concluir que los sujetos CIII con prognatismo mandibular pueden presentar una inclinación máxilo mandibular positiva o negativa, en donde la inclinación positiva se puede asociar una disminución del área mínima y volumen total de la vía aérea superior.

**PALABRAS CLAVE:** Clase III esquelética, inclinación mandibular, vía aérea superior.

## INTRODUCCIÓN

El desarrollo del tercio medio e inferior de la cara está influenciado por múltiples factores genéticos y ambientales (Richmond *et al.*, 2018). El sexo y la edad influyen en las características morfológicas relacionadas al tamaño y forma de las estructuras faciales (López Ramírez *et al.*, 2023). Las maloclusiones esqueléticas sagitales constituyen una alteración en la relación anteroposterior entre los maxilares, clasificándose como clase I (CI), clase II (CII) o clase III (CIII) según la posición sagital del maxilar y la mandíbula.

El patrón esquelético es relacionado con la morfología del esqueleto facial, en donde los sujetos CII presentan

un perfil convexo y los sujetos CIII presentan un perfil cóncavo (Ocak *et al.*, 2023); se ha indicado también que los sujetos CII tienen una mayor compensación de tejidos blandos debido al menor desarrollo esquelético (Farias Gomes *et al.*, 2020). Otra diferencia importante es que los sujetos CIII presentan mayor área y volumen de vía aérea en comparación con los sujetos CII (Ravelo *et al.*, 2020). Esta condición anatómica también se relaciona con la posición tridimensional de los maxilares, donde la inclinación del plano oclusal y mandibular puede tener un rol importante (Tseng *et al.*, 2021).

El crecimiento vertical mandibular también se relaciona con el grado de inclinación del plano mandibular y el contorno del ángulo mandibular; es más frecuente de observar en sujetos con un ángulo mandibular abierto, un bajo desarrollo del cuerpo mandibular, mientras que en sujetos con ángulo cerrado se observa ausencia de contorno en el ángulo mandibular (Schütz *et al.*, 2022). Los sujetos Clase III, presentan ángulo mandibular cerrado o abierto, lo cual debe incidir en el tipo de cirugía ortognática que se debe realizar (Ravelo *et al.*, 2024).

Aunque la tendencia en cirugía ortognática es el avance máxilo-mandibular (Ravelo *et al.*, 2021), la planificación de la cirugía ortognática en sujetos de Clase III puede llevar en algunos casos al retroceso mandibular, lo cual puede incidir en cambios de la vía aérea (Ravelo *et al.*, 2024). Si bien los estudios muestran que no existen cambios significativos de la vía aérea en sujetos de Clase III (Ravelo *et al.*, 2024), la inclinación del plano mandibular puede tener alguna relación con las características de vía aérea que pueden ser importantes en la definición de los movimientos quirúrgicos de la cirugía ortognática.

El objetivo de este estudio fue describir y comparar la inclinación y la angulación del plano maxilo-mandibular en sujetos de Clase III (con prognatismo mandibular) y establecer la relación con el área y volumen de vía aérea.

## MATERIAL Y MÉTODO

Se realizó un estudio de corte transversal para evaluar el área y volumen de vía aérea y su relación con la inclinación máxilo-mandibular en sujetos Clase III esquelética con prognatismo mandibular candidatos a cirugía ortognática, utilizando tomografía computarizada de haz cónico (CBTC) como elemento de diagnóstico dentofacial. Los sujetos que participaron en este estudio firmaron un documento de consentimiento informado, y la investigación se realizó resguardando la integridad de los participantes y respetando la Declaración de Helsinki.

Fueron incluidos sujetos mayores de 18 años, de ambos sexos que presentaron deformidad facial Clase III esquelética con prognatismo mandibular. Para determinar la clase esquelética se utilizó el análisis de Steiner mediante el ángulo formado entre los planos A – N y N - B (Punto A: punto localizado en la región más anterior de la concavidad anterior de la maxila; N: punto más anterior de la

sutura frontonasal; Punto B: punto localizado en la región más anterior de la concavidad anterior de la mandíbula). Fueron excluidos sujetos con cirugía ortognática previa, antecedentes de trauma facial, presencia de síndrome y sujetos con asimetría facial con una desviación del mentón mayor a 5 mm desde la línea mediana facial.

## Análisis de imagen

La captura de imagen se realizó con el tomógrafo 3D NewTom, modelo VGi EVO (Verona, Italia), campo de visualización 24 X 19 cm y parámetros de exposición: 110 kV, 8 mA, 15 s. La imagen fue obtenida por un técnico especialista en radiología, con 5 años de experiencia. El paciente se posicionó inmóvil, en posición bípeda, con los labios juntos y sin forzar la posición muscular. Una vez obtenida la imagen, se utilizó el software NNT New Tom (Imola, Italia), por parte de un especialista en radiología. Se tomó una imagen tridimensional prequirúrgica para el diagnóstico facial.

## Análisis de vía Aérea

En software específico se realizó la selección de imágenes y segmentación para establecer el volumen total de la vía aérea, área mínima y área máxima según las siguientes definiciones:

Los puntos de referencia utilizados para delimitar el área y orientar la imagen fueron:

- Anterior: espina nasal posterior en el plano sagital y coanas en el plano axial.
- Posterior: pared posterior de la faringe.
- Superior. Punto más alto de la nasofaringe.
- Inferior: bajo hueso hioides, a nivel del margen inferior del cuerpo vertebral de C4.

## Análisis de la inclinación y rotación máxilo-mandibular

**Angulación del plano mandibular:** Para determinar la angulación del plano mandibular se utilizó el análisis de McNamara el cual emplea la intersección de los puntos Po-Or y Go-Me (Go: Gonion, punto localizado en la parte más posterior e inferior del ángulo mandibular; Me: Mentón, punto más inferior de la sínfisis mandibular), con un parámetro de normalidad de  $25^\circ \pm 4^\circ$ .

**Ángulo Goniaco:** Para determinar la angulación de gonion se utilizó el análisis de Jarabak el cual utiliza la intersección de los puntos Ar-Go-Me (Ar: articular, punto ubicado en el margen posterior de la rama con el proceso basilar del occipital; Me: Mentón, punto más inferior de la sínfisis mandibular) con un parámetro de  $130^{\circ} \pm 7$ .

**Inclinación máxilo-mandibular:** Para determinar la inclina-

ción se utilizó el análisis de Bjork (1969) que considera la altura facial posterior dividida por la altura facial anterior, multiplicado por cien. En porcentajes menores a 59 % se consideró una inclinación positiva (Fig. 1); cuando el porcentaje es mayor a 62 % se consideró una inclinación negativa (Fig. 2).

- Altura facial posterior: se mide desde el punto craneométrico silla turca a gonión.

- Altura facial anterior: se mide desde nasion hasta mentón.

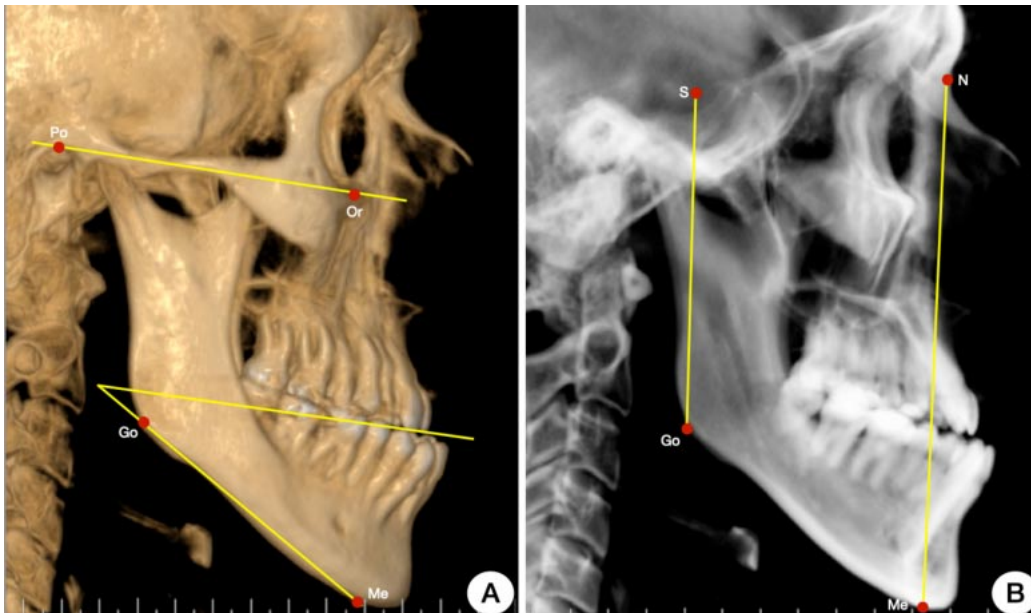


Fig. 1. Análisis craneométricos en sujetos con CIII esquelético con inclinación positiva. A) Mediciones para determinar inclinación maxilo-mandibular. B) Mediciones para determinar inclinación del plano mandibular y ángulo goniaco.

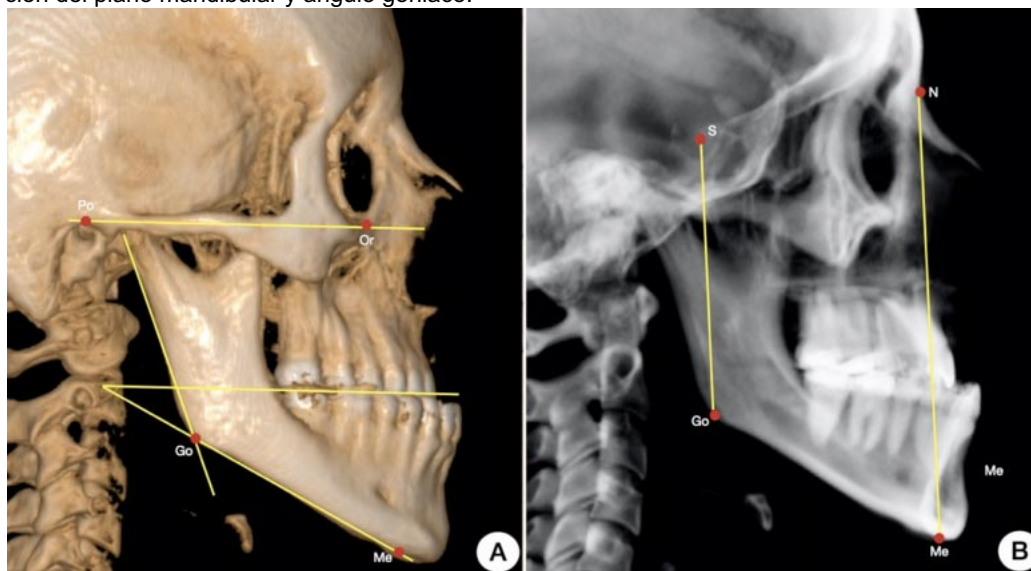


Fig. 2. Análisis craneométricos en sujetos con CIII esquelético con inclinación negativa. A) mediciones para determinar inclinación maxilo-mandibular. B) Mediciones para determinar inclinación del plano mandibular y ángulo goniaco.

## RESULTADOS

Se analizaron 86 sujetos CIII con prognatismo mandibular candidatos a cirugía ortognática que presentaban un rango de edad entre 18 y 59 años ( $29 \pm 10,1$ ). 46 sujetos eran de sexo masculino (55,55 %) y 40 de sexo femenino (44,45 %). Los análisis de inclinación mandibular en relación con el sexo mostraron que los hombres tenían mayor angulación del plano mandibular y del ángulo goniaco, en comparación con las mujeres. Los hombres presentaban mayor prevalencia de una inclinación máxilo-mandibular negativa en comparación con las mujeres, mostrando diferencias significativas ( $p < 0,003$ ). En relación con el análisis de la vía aérea, los hombres presentaban mayor valor de área de vía aérea mínima, área máxima y volumen total al compararlos con las mujeres, pero solo observamos diferencias significativas en el volumen total ( $p < 0,001$ ) (Tabla I).

En relación con los resultados de la inclinación máxilo-mandibular positiva y negativa en sujetos Clase III con prognatismo mandibular, 57 sujetos presentaban una inclinación positiva y 29 sujetos presentaban una inclinación negativa. Los sujetos con una inclinación positiva presentaron una mayor angulación del plano mandibular ( $p < 0,003$ ) y mayor ángulo goniaco ( $p < 0,002$ ) en comparación con los sujetos con una inclinación negativa.

En análisis de vía aérea, los sujetos con una inclinación negativa (Fig. 3) presentaron mayor área mínima ( $p < 0,01$ ), área máxima ( $p < 0,07$ ) y volumen total ( $p < 0,03$ ) que los sujetos con una inclinación positiva, los que presentaron menores valores en todos los parámetros analizados (Fig. 4); demostrando que la angulación del plano se relaciona con las condiciones morfológicas de la vía aérea de los sujetos con deformidad facial de Clase III.

Tabla I. Análisis descriptivo de la inclinación máxilo-mandibular y volumen de vía aérea en relación con el sexo de sujetos clase III esquelética.

	Masculino	Femenino	
	X	X	P<0,05
Angulación plano Mandibular	22,69° ± 3,75	24,71° ± 3,73	0,10
Ángulo Goniaco	129,10° ± 6,81	132,50° ± 5,93	0,21
Vía aérea mín. (cm <sup>2</sup> )	133,76 ± 44,48	123,79 ± 44,89	0,27
Vía aérea máx. (cm <sup>2</sup> )	568,65 ± 102,57	534,79 ± 107,68	0,12
Volumen total (cm <sup>3</sup> )	32,94 ± 9,41	27,78 ± 5,69	0,001'

Tabla II. Análisis de la angulación mandibular y la vía aérea superior en relación con la inclinación máxilo-mandibular.

	Inclinación positiva	Inclinación negativa	
	X	X	P<0,05
Angulación plano Mandibular	25,19° ± 3,70	22,33° ± 3,48	0,003*
Ángulo Goniaco	133,09° ± 5,37	128,39° ± 6,34	0,002*
Vía aérea mín. (cm <sup>2</sup> )	110,93 ± 43,60	137,19 ± 43,12	0,01*
Vía aérea máx. (cm <sup>2</sup> )	511,41 ± 85,01	571,69 ± 101,03	0,07
Volumen total (cm <sup>3</sup> )	27,29 ± 6,74	31,6 ± 8,74	0,03*

Obs: inclinación positiva < 59 %; inclinación negativa > 62 %.

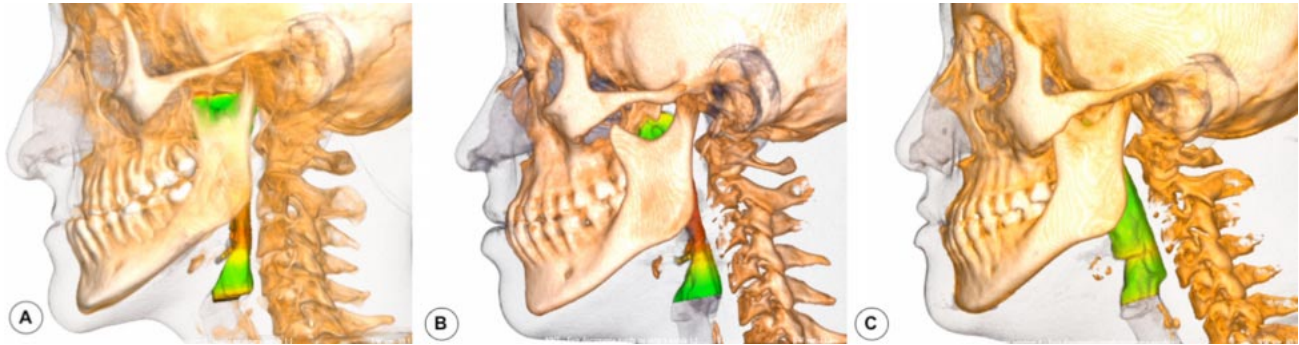


Fig. 3. Sujetos Clase III esquelética con una inclinación máxilo-mandibular positiva y su relación con la vía aérea.

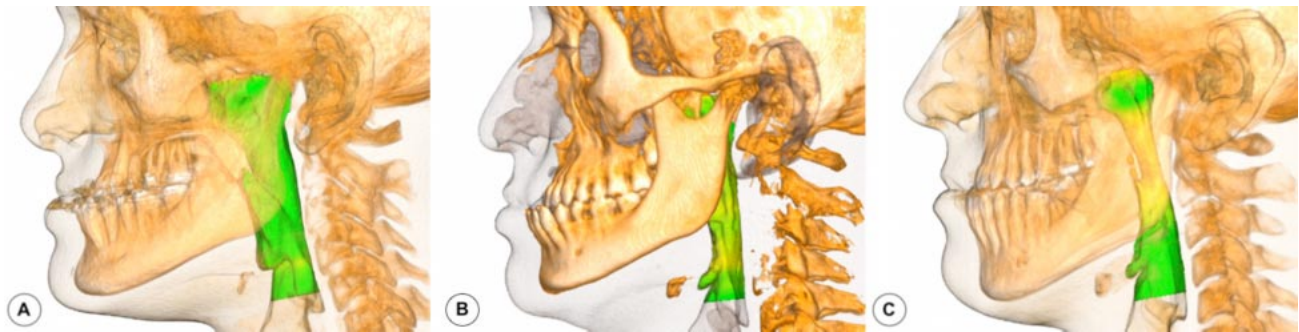


Fig. 4. Sujetos Clase III esquelética con una inclinación máxilo-mandibular negativa y su relación con la vía aérea.

## DISCUSIÓN

Las variaciones en la morfología facial, la tasa de crecimiento o el momento de interrupción del crecimiento, son factores que contribuyen a la morfología facial en el adulto y que se puede presentar como una deficiencia en proporciones del tercio medio e inferior del rostro (Knigge *et al.*, 2022). Las anomalías Clase III están asociadas a prognatismo mandibular, lo que causan una disminución de la eficiencia de masticación, inestabilidad oclusal y alteraciones de las proporciones faciales (Fernandez *et al.*, 2018); además, las anomalías de morfología facial se asocian con alteraciones del bienestar psicológico de las personas, lo que también disminuye la calidad de vida (Agnasligil *et al.*, 2019).

Los sujetos Clase III esquelética presentan mayor prevalencia de una angulación cerrada, una rotación máxilo-mandibular antihoraria y una tendencia a prognatismo mandibular, en donde el maxilar se encuentra más posterior en el plano frontal que la mandíbula (Zawawi *et al.*, 2021). Gershater *et al.* (2021) mediante una revisión sistemática analizaron los genes asociados a las anomalías esqueléticas sagitales, observando que existían 53 genes asociados a la maloclusión esquelética Clase III. Además, varios

polimorfismos de nucleótidos únicos se asociaron con maloclusiones esqueléticas de Clase III, por lo que la respuesta a factores asociados al microambiente, como la estimulación mecanotransductiva y/o regulaciones pre y postraduccionales podrían incluir la modificación epigenética (Küchler *et al.*, 2021).

Yang *et al.* (2022) mediante un estudio cefalométrico observaron que los sujetos Clase III con prognatismo mandibular y con una inclinación mandibular aumentada, presentaban una rotación en el sentido horario y una posición sagital más a posterior de la mandíbula, disminuyendo la apreciación clínica de la Clase III. Mientras que en sujetos con una menor inclinación mandibular, existía una rotación en sentido anti horario y se observaba clínicamente con mayor prominencia la Clase III esquelética. A pesar de que el estudio de Yang *et al.* (2022) no evaluó la vía aérea, estudios previos dejaron en evidencia que la posición anteroposterior y la inclinación de la mandíbula influyen significativamente en el área y el volumen de vía aérea superior (Ravelo *et al.*, 2022). En nuestro estudio observamos que, los sujetos Clase III presentaban valores favorables de área y volumen de

vía aérea, pero que, en los sujetos que presentaron una mayor prevalencia de una inclinación máxilo-mandibular positiva (66,27 %), se asoció a una disminución en el área y volumen de vía aérea superior en comparación con los sujetos Clase III con una inclinación negativa.

Varios autores (Moscarino *et al.*, 2019; Cheng *et al.*, 2020; Ravelo *et al.*, 2023) señalaron diferencias entre el área y volumen de vía aérea en sujetos con Clases esqueléticas I, II y III, en donde los sujetos Clase III presentaban mayores valores de área y volumen de vía aérea en comparación con las demás clases esqueléticas. Además, existían diferencias significativas en las características faciales entre los hombres y las mujeres, probablemente relacionada también con que la mujer presenta características faciales más finas, mientras que en los hombres exhiben características robustas y con mayor volumen muscular e inserción muscular pronunciada (Ajwa *et al.*, 2020). En el estudio de Bozzini *et al.* (2018) los autores observaron que existía una diferenciación sexual en la morfología de las vías respiratorias faríngeas en sujetos Clase III. El área sagital, la longitud, el área retroglosa y el ancho de la faringe eran estadísticamente mayores en los hombres en comparación con las mujeres, y las mujeres presentaban un volumen faríngeo similar en comparación con un patrón esquelético normal.

Sin embargo, en los estudios anteriormente señalados, no se consideró la inclinación máxilo-mandibular como influencia en la vía aérea; este concepto es relativamente antiguo y permite definir la morfología facial de mejor manera; por otra parte, definir esta inclinación puede influir en los movimientos ortognáticos que requiere el paciente, ya que la inclinación final podría ser un factor que influya a largo plazo en las condiciones de vía aérea superior. En sujetos Clase III, se discute ampliamente la influencia del movimiento de setback en la reducción de volumen de vía aérea, donde la inclinación máxilo-mandibular podría ser el punto clave para entender de mejor forma los movimientos tridimensionales

En nuestro estudio observamos que una inclinación positiva en sujetos Clase III, se puede asociar a una mayor angulación del plano mandibular y ángulo goniaco, como también a una disminución en el área mínima y el volumen total de la vía aérea. Cheng *et al.*, (2020) mencionan que la posición esquelética repercute en el espacio retrofaríngeo y sumado a factores de riesgo, como la obesidad y el aumento de tejido adiposo cervical, genera posibles trastornos res-

piratorios del sueño (Rochi *et al.*, 2023). Varios autores (He *et al.*, 2017; Kang *et al.*, 2021; Kori *et al.*, 2022;) concluyeron que la cirugía bimaxilar para corregir la maloclusión Clase III esquelética promueve una menor disminución de las vías respiratorias superiores, que solo realizar la cirugía de retroceso mandibular.

Podemos concluir que los sujetos Clase III con prognatismo mandibular pueden presentar una inclinación máxilo-mandibular positiva o negativa, en donde la inclinación positiva presentó mayor prevalencia y puede ser asociar a una disminución del área mínima y volumen total de la vía aérea superior. Es necesario considerar esta variable durante la planificación del tratamiento quirúrgico.

**Disponibilidad de datos:** Todos los datos que respaldan este estudio están incluidos en el artículo.

**Contribuciones de los autores:** La investigación fue llevada a cabo con la participación equitativa de todos los autores, quienes contribuyeron por igual en la recopilación y análisis de datos, así como en la redacción del artículo. Todos los autores han leído y aceptado la versión publicada del manuscrito.

**Fuente de Financiamiento:** Esta investigación no recibió financiamiento externo.

**Conflicto de Interés:** Los autores declaran no tener conflictos de intereses.

**Aprobación ética:** El estudio se realizó de acuerdo con la Declaración de Helsinki. Se obtuvo el consentimiento informado del sujeto involucrados en el estudio.

**RAVELO V, NAVARRETE A, PARRA M, OLATE S.** Relationship between maxillomandibular rotation and airway volume in subjects with mandibular prognathism. *Craniofac Res.* 2024; 3(1):54-61.

**ABSTRACT:** The vertical growth of the mandible is related to the degree of inclination of the mandibular plane and the contour of the mandibular angle. These characteristics are related to the upper airway and vary depending on the skeletal class and the mandibular vertical pattern. The aim of this study is to describe and compare the inclination and angulation of the maxillomandibular plane in class III subjects and to establish the relationship with the area and volume of



the airway. A cross-sectional study was performed to evaluate the area and volume of the airway and its relationship with the maxillomandibular plane in class III skeletal subjects who are candidates for orthognathic surgery, using cone beam computed tomography. A total of 86 CIII subjects with mandibular prognathism who were candidates for orthognathic surgery were analyzed. They ranged in age from 18 to 59 years ( $29 \pm 10.1$ ). 46 subjects were male (55.55%) and 40 were female (44.45%). 57 subjects presented an open angulation and 29 subjects presented a closed angulation. Subjects with an open angulation presented a hyperdivergent pattern. Whereas subjects with a closed angulation presented a greater minimum area ( $p < 0.01$ ), maximum area ( $p < 0.07$ ) and total volume ( $p < 0.03$ ) than subjects with an open angulation. We can conclude that in skeletal CIII subjects with mandibular prognathism who present open angulation, it is necessary to evaluate the mandibular inclination together with the minimum area and total volume of the upper airway.

**KEY WORDS:** Skeletal class III, mandibular angle, upper airway space.

## REFERENCIAS BIBLIOGRÁFICAS

- Agirnaslıgılı MO, Gul Amuk N, Kilic E, Kutuk N, Demirbas AE, Alkan A. The changes of self-esteem, sensitivity to criticism, and social appearance anxiety in orthognathic surgery patients: A controlled study. *Am J Orthod Dentofacial Orthop.* 2019;155(4):482-489.e2. <http://dx.doi.org/10.1016/j.jado.2018.05.019>.
- Ajwa N, Alkhars FA, AlMubarak FH, Aldajani H, AlAli NM, Alhanabbi AH, Alsulaiman SA, Divakar DD. Correlation between sex and facial soft tissue characteristics among young Saudi patients with various orthodontic skeletal malocclusions. *Med Sci Monit.* 2020;26:26. e919771. <http://dx.doi.org/10.12659/MSM.919771>.
- Björk A. Prediction of mandibular growth rotation. *Am J Orthod.* 1969;55(6):585-99. [http://dx.doi.org/10.1016/0002-9416\(69\)90036-0](http://dx.doi.org/10.1016/0002-9416(69)90036-0)
- Bozzini MFR, Valladares-Neto J, Paiva JB, Rino-Neto J. Sex differences in pharyngeal airway morphology in adults with skeletal Class III malocclusion. *Cranio.* 2018;36(2):98-105. <http://dx.doi.org/10.1080/08869634.2017.1300995>.
- Cheng JH, Hsiao SY, Chen CM, Hsu KJ. Relationship between hyoid bone and pharyngeal airway in different skeletal patterns. *J Dent Sci.* 2020;15(3):286-293. <http://dx.doi.org/10.1016/j.jds.2020.05.012>.
- Farias Gomes A, Moreira DD, Zanon MF, Groppo FC, Haiter-Neto F, Freitas DQ. Soft tissue thickness in Brazilian adults of different skeletal classes and facial types: A cone beam CT - Study. *Leg Med (Tokyo).* 2020;47:101743. <http://dx.doi.org/10.1016/j.legalmed.2020.101743>.
- Fernandez CCA, Pereira CVCA, Luiz RR, Vieira AR, De Castro Costa M. Dental anomalies in different growth and skeletal malocclusion patterns. *Angle Orthod.* 2018;88(2):195-201. <http://dx.doi.org/10.2319/071917-482.1>.
- Gershater E, Li C, Ha P, Chung CH, Tanna N, Zou M, Zheng Z. Genes and Pathways Associated with Skeletal Sagittal Malocclusions: A Systematic Review. *Int J Mol Sci.* 2021;22(23):13037. <http://dx.doi.org/10.3390/ijms222313037>
- He J, Wang Y, Hu H, Liao Q, Zhang W, Xiang X, Fan X. Impact on the upper airway space of different types of orthognathic surgery for the correction of skeletal class III malocclusion: A systematic review and meta-analysis. *Int J Surg.* 2017;38:31-40. <http://dx.doi.org/10.1016/j.ijsu.2016.12.033>
- Kang NE, Lee DH, In Seo J, Lee JK, Song SI. Postoperative changes in the pharyngeal airway space through computed tomography evaluation after mandibular setback surgery in skeletal class III patients: 1-year follow-up. *Maxillofac Plast Reconstr Surg.* 2021;43(1):31. <http://dx.doi.org/10.1186/s40902-021-00319-1>.
- Knigge RP, Hardin AM, Middleton KM, McNulty KP, Oh HS, Valiathan M, Duren DL, Sherwood RJ. Craniofacial growth and morphology among intersecting clinical categories. *Anat Rec (Hoboken).* 2022;305(9):2175-2206. <http://dx.doi.org/10.1002/ar.24870>.
- Kori C, Shetty P, Shetty M, Ravi MS. Comparative evaluation of the effects of bimaxillary and mandibular setback surgery on pharyngeal airway space and hyoid bone position in skeletal class III patients. *J Clin Exp Dent.* 2022;14(5):e404-e412. <http://dx.doi.org/10.4317/jced.59542>.
- Kückler EC, Reis CLB, Carelli J, Scariot R, Nelson-Filho P, Coletta RD, Paza AO, Matsumoto MAN, Proff P, Kirschneck C. Potential interactions among single nucleotide polymorphisms in bone- and cartilage-related genes in skeletal malocclusions. *Orthod Craniofac Res.* 2021;24(2): 277-287. <http://dx.doi.org/10.1111/ocr.12433>
- López Ramírez JC, Cárdenas JM, Gutiérrez Cantú FJ, Salas Orozco MF Sr, Medina-Solís CE, Hernández Molinar Y, Trejo Rivero E, Patiño-Marín N. Association Between Gender, Age, and Skeletal Class with Mandibular Condyle Morphology: A Retrospective Study. *Cureus.* 2023;15(11):e49043. <http://dx.doi.org/10.7759/cureus.49043>.
- Moscarino S, Kötter F, Brandt M, Modabber A, Kniha K, Hölzle F, Wolf M, Möhlhenrich SC. Influence of different surgical concepts for moderate skeletal class II and III treatment on the nasopharyngeal airway space. *J Craniomaxillofac Surg.* 2019;47(10):1489-1497. <http://dx.doi.org/10.1016/j.jcms.2019.07.006>.
- Ocak Y, Cicek O, Ozkalayci N, Eren H. Investigation of the Relationship between Sagittal Skeletal Nasal Profile Morphology and Malocclusions: A Lateral Cephalometric Film Study. *Diagnostics (Basel).* 2023;13(3):463. <http://dx.doi.org/10.3390/diagnostics13030463>.
- Ravelo V, Olate G, Huentequero-Molina C, Haidar Z.S, Parra M, Vásquez B, Olate S. Morfología ósea facial en cirugía ortognática. ¿Existe tendencia hacia el avance facial?. *Int. J. Morphol.* 2021; 39(4):1116-22. <http://dx.doi.org/10.4067/S0717-95022021000401116>
- Ravelo V, Olate S, Huentequero-Molina C, Haidar ZS, Martínez F, Garay I, Parra M. Cambios en la vía aérea después de cirugía ortognática bimaxilar. *Int. J. Morphol.* 2022;40(5):1361-7. <http://dx.doi.org/10.4067/S0717-95022022000501361>
- Ravelo V, Olate G, Unibazo A, de Moraes M, Olate S. Retrospective Analysis of the Airway Space Changes in Dentofacial Deformity after Two-Jaw Orthognathic Surgery Using Cone Beam Computed Tomography. *J Pers Med.* 2023;13(8):1256. <http://dx.doi.org/10.3390/jpm13081256>.
- Ravelo V, Parra M, Muñoz G, Otero JJ, Olate S. Mandibular Contouring in Subjects with Class II or Class III Dentofacial Deformities and Treatment Needs. *J Craniofac Surg.* 2024. <http://dx.doi.org/10.1097/SCS.00000000000010441>.
- Ravelo V, Olate G, Moya MP, Brito L, Garay I, Olate S. 3-D Airway Analysis Related to Facial Morphology. *Int. J. Morphol.* 2020;38(2):423-426. <http://dx.doi.org/10.4067/S0717-95022020000200423>.
- Richmond S, Howe LJ, Lewis S, Stergiakouli E, Zhurov A. Facial Genetics: A Brief Overview. *Front Genet.* 2018;9:462. <http://dx.doi.org/10.3389/fgene.2018.00462>.

- Ronchi P, Saccomanno S, Disconzi B, Saran S, Carganico A, Bocchieri S, Mastrapasqua RF, Fiorillo L, Sambataro S, Cicciù M, Levrini L. Upper Airway Changes and OSAS Risk in Patients after Mandibular Setback Surgery to Treat III Class Skeletal Malocclusion. *J Pers Med.* 2023;13(7):1105. <http://dx.doi.org/10.3390/jpm13071105>.
- Schütz C, Denes BJ, Kiliaridis S, Antonarakis GS. Mandibular antegonial notch depth in postpubertal individuals: A longitudinal cohort study. *Clin Exp Dent Res* 2022;8: 923-930. <http://dx.doi.org/10.1002/cre2.577>.
- Tseng YC, Tsai FC, Chou ST, Hsu CY, Cheng JH, Chen CM. Evaluation of pharyngeal airway volume for different dentofacial skeletal patterns using cone-beam computed tomography. *J Dent Sci.* 202;16(1):51-57. <http://dx.doi.org/10.1016/j.jds.2020.07.015>.
- Yang IH, Choi JY, Baek SH. Characterization of phenotypes of skeletal Class III malocclusion in Korean adult patients treated with orthognathic surgery using cluster analysis. *Angle Orthod.* 202;92(4):537-46. <http://dx.doi.org/10.2319/081421-635.1>
- Zawawi KH, Alsulaimani FF, Al-Dharrab AA, Afify AR, Al-Zahrani MS, Baeshen HA. Morphological features of Class I, II and III malocclusions of Saudi adolescents. *Saudi J Biol Sci.* 2021;28(6):3534-3539. <http://dx.doi.org/10.1016/j.sjbs.2021.03.026>.