

# Manejo quirúrgico de fractura orbito-cigomática mediante implante personalizado y seguimiento: reporte de caso y revisión de la literatura

## Surgical management and follow-up of custom implant treated orbito-zygomatic fracture: case report and literature review

Gonzalo Martinovic<sup>1</sup> Paz Martínez<sup>2</sup> Gastón Salas<sup>3</sup> Felipe Soto<sup>4</sup> Sofía Escobar<sup>4</sup>

<sup>1</sup> Cirujano Maxilofacial, Hospital Militar de Santiago, Santiago, Chile.

<sup>2</sup> Programa de Especialización en Cirugía y Traumatología Bucal y Maxilofacial, Universidad Mayor, Santiago, Chile.

<sup>3</sup> Cirujano Maxilofacial, Universidad de los Andes, Santiago, Chile.

<sup>4</sup> Pasante Servicio de Cirugía Maxilofacial, Hospital Militar de Santiago, Santiago, Chile.

### Correspondence

Gonzalo Martinovic Guzmán.  
Hospital Militar  
Av. Fernando Castillo Velasco 9100  
Santiago  
CHILE

E-mail: drmartinovicg@gmail.com

ORCID: 0000-0002-8712-7244

**MARTINOVIC G, MARTÍNEZ P, SALAS G, SOTO F, ESCOBARS.** Manejo quirúrgico de fractura orbito-cigomática mediante implante personalizado y seguimiento: reporte de caso y revisión de la literatura. *Craniofac Res.* 2024; 3(2):83-88.

**RESUMEN:** La fractura del piso de órbita es una lesión frecuente en el territorio maxilofacial, generalmente causada por traumatismos contundentes. Clínicamente puede evidenciarse por la presencia de asimetría facial, enoftalmos, diplopía y/o restricción de la motilidad ocular. Esta fractura puede ser tratada de forma conservadora o quirúrgica. Se presentó un reporte de caso de un paciente de 59 años que presentó fractura órbita-cigomática producto de un accidente automovilístico, se trató con un implante personalizado de Polietileno tereftalato (PEEK) en el Hospital Militar de Santiago. Mediante la utilización de un software de planificación virtual y tecnología de impresión 3D, se diseñó y posicionó un implante PEEK a través de un abordaje transconjuntival. El seguimiento a largo plazo mostró una evolución favorable sin pérdida de agudeza visual y con evidencia de neoformación ósea a los cinco años. Este caso destaca las ventajas del PEEK en la reconstrucción orbitaria, incluyendo su adaptabilidad y biocompatibilidad, también se reconocen desafíos como el costo y el riesgo de infecciones, destacando su potencial en la cirugía maxilofacial moderna.

**PALABRAS CLAVE:** Trauma maxilofacial, fractura orbito-cigomática, reconstrucción craneofacial, PEEK.

## INTRODUCCIÓN

Las fracturas de piso orbitario son traumatismos frecuentes en el territorio maxilofacial, producidos principalmente por golpes con objetos contusos (Takashi *et al.*, 2018a). Las manifestaciones clínicas clásicas incluyen asimetría a nivel de tercio medio facial, enoftalmos, hipoftalmos, diplopía, restricción de la motilidad ocular y agudeza visual (Takashi *et al.*, 2018b).

Su tratamiento se ve condicionado por factores clínicos e imagenológicos, el cual puede variar desde un manejo conservador, el cual consiste en el seguimiento del paciente sin recurrir a intervenciones adicionales; o un manejo quirúrgico con el propósito de realizar una correcta reducción y fijación de los rasgos de fractura, o

una reconstrucción anatómica que permita restituir el volumen de la cavidad orbitaria (Prein *et al.*, 2012).

Distintos materiales pueden ser utilizados para la reconstrucción orbitaria; entre ellos el Polietileno tereftalato (PEEK). Material introducido en la década de los 1990, el uso de PEEK en el ámbito de la reconstrucción craneofacial se ha consolidado debido a la buena adaptabilidad y reproductibilidad del material (Baumann *et al.*, 2015, Nazimi *et al.*, 2015). Sin embargo, al ser considerado un material bioinerte ha reportado una mayor tasa de fracasos frente a la exposición al medio (Zhao *et al.*, 2013, Martínez *et al.*, 2021). Por este motivo se ha observado un aumento de estudios con respecto a la modifica-

ción estructural de PEEK con la intención de estimular la reparación ósea mediante la creación de porosidades en el material o recubrimiento de titanio y/o hidroxiapatita (Kurtz & Devine, 2007).

El propósito de nuestro artículo es presentar el seguimiento a largo plazo de un paciente intervenido por una fractura blow-out unilateral, mediante la reconstrucción con implante personalizado de PEEK inyectado en el Hospital Militar de Santiago (HMS).

### REPORTE DE CASO

Se presentó el caso de un paciente de 59 años de edad,

sexo masculino; derivado al Servicio de Urgencia del HMS por trauma facial secundario a accidente automovilístico. El examen físico inicial consignó la presencia de edema y equimosis periorbitario unilateral derecho, enoftalmos y hemorragia subconjuntival ipsilateral; sin pérdida de conciencia, compromiso neurológico, alteración de la motilidad ocular ni disminución de la agudeza visual. Mediante tomografía computarizada (TC) se confirmó la fractura en patrón blow-out con compromiso de la pared inferior y lateral de la órbita, junto con una herniación del tejido graso hacia el seno maxilar y compromiso del canal infraorbitario dentro del contexto de una fractura del complejo orbito-cigomático (Fig. 1).

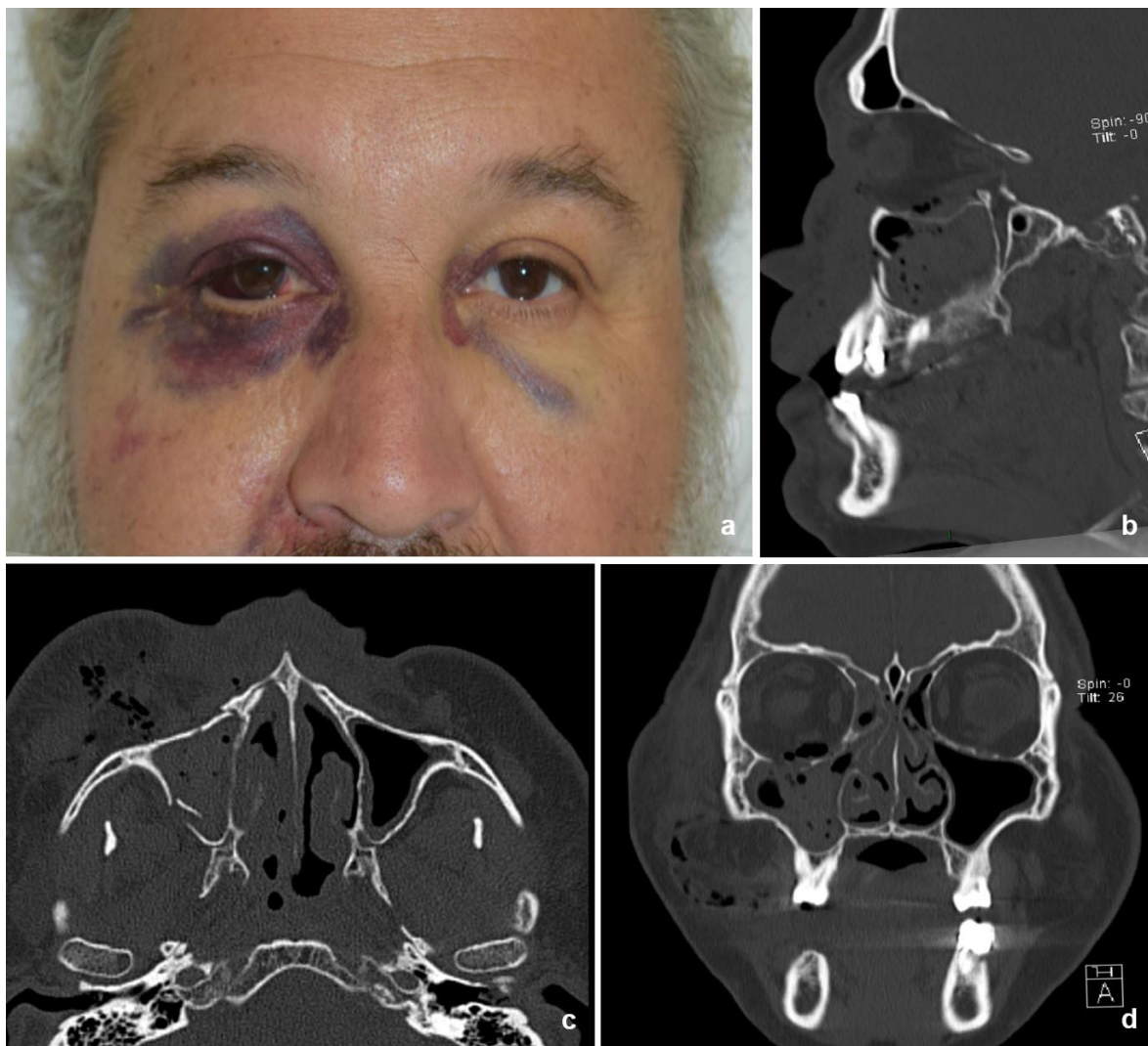


Fig. 1. Visión preoperatoria del paciente. Vista clínica (a) se observa equimosis periorbitaria bilateral con hemorragia subconjuntival del ojo del lado izquierdo. Tomografía axial computarizada se observa rasgos de fractura pared anterior de seno y piso de órbita junto con enfisema en cortes sagital (b), axial (c) y coronal (d).

El manejo quirúrgico del caso correspondiente se determinó en base a la persistencia de diplopía y enoftalmos, mientras que la elección de reconstrucción de implante personalizado se basó en el grado de conminución presente en la fractura. Mediante TC inicial, los archivos DICOM fueron analizados en software de planificación virtual en donde se obtuvo un archivo STL que por medio de impresión 3D, se obtuvo un modelo estereolitográfico de la órbita afectada. Posteriormente se realizó la individualización análoga del implante, conformando un encerado del piso orbitario, asegurando adecuada adaptación a los márgenes y rebordes anatómicos. Se fabricó el implante PEEK mediante la inyección

del polímero semicristalino puro y luego se solidificó siguiendo la matriz deseada (Fig. 2).

La resolución quirúrgica del caso fue bajo anestesia general mediante abordaje transconjuntival y cantotomía lateral para la exposición del rasgo de fractura (Fig. 3). Luego de la reducción y fijación con placa de osteosíntesis de la fractura orbito-cigomática, la fijación del implante se logró mediante sistema de tornillos 2.0. No se observó pérdida de la agudeza visual y se confirmó el correcto posicionamiento del implante mediante TC postoperatorio. El seguimiento clínico del caso presentó una evolución favorable, con evidencia de neoformación ósea a los 5 años postquirúrgicos.

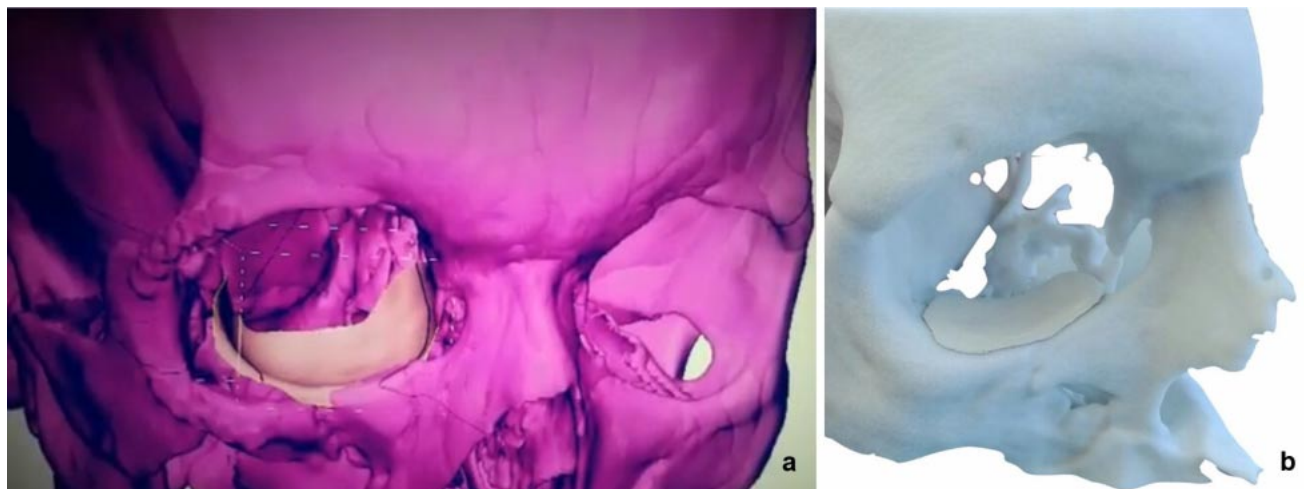


Fig. 2. Etapa de diseño y manufactura del implante personalizado. Diseño mediante planificación digital tridimensional del implante PEEK (a), prueba de adaptación de implante en modelo estereolitográfico (b).

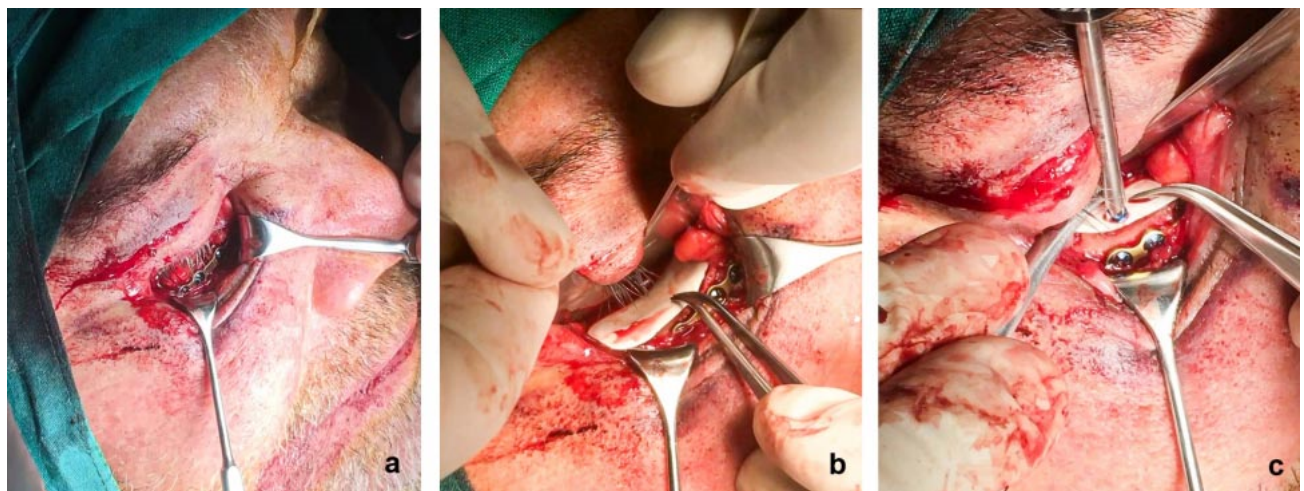


Fig. 3. Visión intraoperatoria, consistiendo en la instalación de elementos de osteosíntesis (a), implante personalizado (b) y fijación de éste mismo (c).

## DISCUSIÓN

Las fracturas de las paredes orbitarias se encuentran entre los traumas craneofaciales más comunes, siendo la pared medial e inferior las áreas de menor resistencia y más comúnmente comprometidas, debido a que se constituye un menor espesor de tejido óseo, siendo capaces de lesionarse frente a traumas leves y moderados (Jazayeri *et al.*, 2020). Las fracturas de piso orbitario pueden generar atrapamiento del músculo recto inferior, restringiendo la libre movilidad del globo ocular, favoreciendo la presencia de diplopía y pudiendo llegar a provocar isquemia o necrosis de éste en caso de no realizar la resolución quirúrgica de manera oportuna. Fracturas más grandes que impliquen alteración volumétrica del continente orbitario, tienden a generar una alteración en la posición del globo ocular (Homer *et al.*, 2019) siendo el desplazamiento inferior y/o posterior los más frecuentes; que a su vez resultan en una alteración estética y funcional para el paciente.

El paciente del caso documentado presentó una fractura del complejo orbito-cigomático con compromiso de pared lateral y reborde infraorbitario derecho, producto de un accidente de alta energía correspondiente a un accidente de tránsito. Los objetivos principales de la reconstrucción orbitaria son la reconstitución del volumen orbitario y corrección de la posición del globo ocular; siendo la reconstrucción del componente posteromedial del piso orbitario es un paso crucial para el manejo de enoftalmo traumático (Chepurnyi *et al.*, 2020). Una reconstrucción inadecuada de las dimensiones orbitarias, puede dar lugar a secuelas funcionales y estéticas como deformidades orbitarias postraumáticas, diplopía y restricción de la movilidad ocular. Esta puede llevarse a cabo con diferentes materiales, dentro de los descritos en la literatura se encuentran: láminas de hueso, polietileno poroso de alta densidad, malla de titanio, polímeros reabsorbibles, cerámica bioactiva y hueso de ingeniería tisular. Inicialmente, los injertos óseos autólogos se consideraban el mejor material de reconstrucción debido a la similitud del hueso a reconstruir y la baja susceptibilidad a infecciones. Sin embargo, también tiene desventajas, como un mayor riesgo y tasa de reabsorción, morbilidad del sitio donante y mayor tiempo de intraoperatorio (Sigron *et al.*, 2021).

El titanio ha demostrado ser un material de implante muy exitoso debido a sus cualidades deseables tales como

biocompatibilidad, gran maleabilidad y estabilidad. Para la reconstrucción de defectos en órbita, placas y mallas de titanio se han utilizado ampliamente en base a dos técnicas distintas; la técnica convencional correspondiente a la adaptación de los sistemas de osteosíntesis durante el procedimiento; y el prebending que consiste en la manipulación y adaptación del sistema de manera preoperatoria sobre un modelo estereolitográfico, con propósitos de aumentar la precisión de la adaptación del implante, reduciendo el tiempo intraoperatorio. Otros materiales, como la lámina de polidioxanona (PDS), también se usan con frecuencia, pero parecen tener un mayor riesgo de hematoma retrobulbar y solo se recomienda su uso en defectos menores del piso orbitario (Han *et al.*, 2019).

Debido a las potenciales complicaciones postquirúrgicas, nace la necesidad de buscar nuevos métodos de planificación individualizada, como la aplicación de implantes específicos para pacientes (Patient Specific Implants) y se comenzó a explorar polímeros como materiales alternativos para el reemplazo óseo (Han *et al.*, 2019; Chepurnyi *et al.*, 2020). Con la búsqueda de nuevos materiales, surge el PEEK, descrito como un polímero termoplástico y semicristalino con óptimo comportamiento mecánico, resistencia química, radiotransparencia, peso ligero y un módulo de elasticidad de 3–4 GPa, similar al hueso trabecular humano (Han *et al.*, 2019). Además, es un material esterilizable y con flexibilidad intraoperatoria; debido a que ofrece la posibilidad de modificarlo durante la cirugía mediante desgastes, en caso de existir osteotomías incorrectas u otros incidentes intraoperatorios en los huesos receptores, a diferencia del titanio.

Otra de las ventajas descritas de este material, es que permite una mejor visualización de la imagen en TC y resonancia magnética, por la ausencia de artefactos (Martínez *et al.*, 2021). Sin embargo, posee ciertas desventajas tales como su alto costo, mayor riesgo de infecciones debido a su inercia biológica (Mayer *et al.*, 2020), ya que posee una superficie hidrofóbica que no permite la absorción de proteínas, la adhesión celular ni la osteointegración del implante (Panayotov *et al.*, 2016). Se han estado explorando vías para solucionar este inconveniente, desde los recubrimientos bioactivos con materiales que ayudan a promover la formación de enlaces entre implante y los tejidos

circundantes tales como: hidroxiapatita sintética, cerámica de fosfato tricálcico y vidrio bioactivo; hasta la modificación superficial mediante métodos físicos como: uso de láser, haz de electrones, plasma y recubrimiento por pulverización; o mediante métodos químicos tales como grabado químico e injertos (Verma *et al.*, 2021). Estas vías, lograrían brindar rugosidad, humectabilidad, bioactividad, aumentar la proliferación celular y una mejor integración hueso-implante al generar una superficie óptima para inducir la osteointegración y la estabilidad primaria del implante (Porrelli *et al.*, 2021). El PEEK utilizado para la reconstrucción del piso de órbita de nuestro paciente no fue intervenido con recubrimientos bioactivos ni mediante modificaciones de superficie, sin posibilidades de inducir bioactividad.

Se ha descrito recientemente que la impresión 3D de PEEK con modelado por deposición fundida (FDM), es posible obtener macroporos personalizados en la estructura del implante, garantizando una ventaja con respecto a la adhesión y proliferación celular, pudiendo favorecer procesos de osteoconducción para la neoformación ósea (Verma *et al.*, 2021). Estos macroporos específicos, tanto propios del proceso de impresión 3D como diseñados para su aparición, son irregularidades en superficie con el propósito aumentarían significativamente el área funcional del material, otorgando una mayor cantidad de espacios disponibles que favorezcan una correcta neoformación ósea por parte del tejido celular adyacente (Han *et al.*, 2019). Además, otra ventaja de la deposición fundida de PEEK en base al diseño y factura digital mediante fresado del material, es la notable disminución de los costos implicados; permitiendo obtener resultados compatibles con la técnica digital de manera significativamente más accesible.

## CONCLUSIÓN

Las fracturas de órbita son uno de los traumas craneofaciales que presentan mayor prevalencia, es importante contar con diversas opciones respecto al manejo terapéutico/quirúrgico de abordaje. Considerando los últimos desarrollos en el ámbito de implantes del territorio maxilofacial, los implantes PEEK se han vuelto una alternativa ya que constituye una excelente alternativa que asemeja a las propiedades físicas del hueso cortical humano. El uso de implantes PEEK individualizados mediante planificación digital permiten un mayor grado de satisfacción

del paciente y la seguridad intraoperatoria, mejorando su precisión y favoreciendo una pronta recuperación postoperatoria. Sin embargo, mediante la técnica de PEEK inyectado podemos aproximarnos a los resultados esperados de un implante de diseño digital con una mejor relación de costo-beneficio.

**Conflictos de interés:** Los autores niegan tener conflicto de intereses para la publicación de este trabajo. No existen fuentes de financiamiento públicas o privadas para la realización de este proyecto.

**Contribuciones de los autores:** La investigación fue llevada a cabo con la participación equitativa de todos los autores, quienes contribuyeron por igual en la recopilación y análisis de datos, así como en la redacción del artículo. Todos los autores han leído y aceptado la versión publicada del manuscrito.

**Aprobación ética:** El estudio se realizó de acuerdo con la Declaración de Helsinki. Se obtuvo el consentimiento informado del sujeto involucrados en el estudio.

**MARTINOVIC G, MARTÍNEZ P, SALAS G, SOTO F, ESCOBARS.** Surgical management and follow-Up of custom implant treated orbitozygomatic fracture: case report and literature review. *Craniofac Res.* 2024; 3(2):83-88.

**ABSTRACT:** Orbital floor fractures are common injuries in the maxillofacial region, typically caused by blunt trauma. Clinical manifestations involve facial asymmetry, enophthalmos, diplopia, and restricted ocular motility. These fractures can be treated by either conservative or surgical approaches. We present the case of a 59-year-old patient with a history of orbitozygomatic fracture, resulting from a car accident, treated using a custom-made polyetheretherketone (PEEK) implant at the Hospital Militar de Santiago. Using virtual planning software and 3D printing technology, a PEEK implant was designed and positioned via a transconjunctival approach. Long-term follow-up showed favorable evolution without loss of visual acuity and evidence of bone regeneration at five years. This case highlights the advantages of PEEK in orbital reconstruction, including its adaptability and biocompatibility, while acknowledging challenges such as cost and infection risk, underscoring its potential in modern maxillofacial surgery.

**KEY WORDS:** Maxillofacial trauma, orbitozygomatic fracture, craniofacial reconstruction, PEEK.



## REFERENCIAS BIBLIOGRÁFICAS

- Baumann A, Sinko K, Dorner G. Late reconstruction of the orbit with patient-specific implants using computer-aided planning and navigation. *J Oral Maxillofac Surg.* 2015; 73(12 Suppl):S101-6. <https://dx.doi.org/10.1016/j.joms.2015.06.149>
- Chepurnyi Y, Chernogorskiy D, Kopchak A, Petrenko O. Clinical efficacy of peek patient-specific implants in orbital reconstruction. *J Oral Biol Craniofacial Res.* 2020; 10(2):49-53. <https://dx.doi.org/10.1016/j.jobcr.2020.01.006>
- Han X, Yang D, Yang C, Spintzyk S, Scheideler L, Li P, Li D, Geis-Gerstorfer J, Rupp F. Carbon fiber reinforced peek composites based on 3D-Printing technology for orthopedic and dental applications. *J Clin Med.* 2019; 8(2):240. <https://dx.doi.org/10.3390/jcm802024>
- Homer N, Huggins A, Durairaj VD. Contemporary management of orbital blowout fractures. *Curr Opin Otolaryngol Head Neck Surg.* 2019; 27(4):310-6. <http://dx.doi.org/10.1097/MOO.0000000000000550>
- Jazayeri HE, Khavanin N, Yu JW, Lopez J, Ganjawalla KP, Shamliyan T, Tannyhill RJ 3rd, Dorafshar AH. Does early repair of orbital fractures result in superior patient outcomes? A Systematic Review and Meta-Analysis. *J Oral Maxillofac Surg.* 2020; 78(4):568-77. <https://dx.doi.org/10.1016/j.joms.2019.09.025>
- Kurtz SM, Devine JN. PEEK biomaterials in trauma, orthopedic, and spinal implants. *Biomaterials.* 2007; 28(32):4845-69. <https://dx.doi.org/10.1016/j.biomaterials.2007.07.013>
- Martinez F, Alister JP, Uribe F, Olate S. Late Correction of orbital deformities using customized 3D implant. *Int J Morphol.* 2021; 39(6):1683-7. <https://dx.doi.org/10.4067/S0717-95022021000601683>
- Mayer C, Hofer T, García R, Huentequeo Molina C, Pampin F. Reconstruction of cranial defect with individualized PEEK implant: Case Report. *Neurosurg Cases Rev.* 2020; 3(2). <https://dx.doi.org/10.23937/2643-4474/1710040>
- Nazimi AJ, Md Yusoff M, Nordin R, Nabil S. Use of polyetheretherketone (PEEK) in orbital floor fracture reconstruction: A case for concern. *J Oral Maxillofac Surgery Med Pathol.* 2015; 27(4):536-9. <https://dx.doi.org/10.1016/j.ajoms.2014.10.006>
- Panayotov IV, Orti V, Cuisinier F, Yachouh J. Polyetheretherketone (PEEK) for medical applications. *J Mater Sci Mater Med.* 2016; 27(7):118. <http://dx.doi.org/10.1007/s10856-016-5731-4>
- Porrelli D, Mardirossian M, Crapisi N, Urban M, Ulian NA, Bevilacqua L, Turco G, Maglione M. Polyetheretherketone and titanium surface treatments to modify roughness and wettability - Improvement of bioactivity and antibacterial properties. *J Mater Sci Technol Shenyang.* 2021; 95:213-24. <http://dx.doi.org/10.1016/j.jmst.2021.04.023>
- Prein J, Ehrenfeld M, Manson PN. *Principles of internal fixation of the craniomaxillofacial skeleton: Trauma and Orthognathic Surgery.* 1st edition. AOCMF; 2012.
- Sigron GR, Barba M, Chammartin F, Msallem B, Berg BI, Thieringer FM. Functional and cosmetic outcome after reconstruction of isolated, unilateral orbital floor fractures (blow-out fractures) with and without the Support of 3D-Printed orbital anatomical models. *J Clin Med.* 2021; 10(16):3509. <https://dx.doi.org/10.3390/jcm10163509>
- Takahashi Y, Nakakura S, Sabundayo MS, Kitaguchi Y, Miyazaki H, Mito H, Kakizaki H. Differences in common orbital blowout fracture sites by age. *Plast Reconstr Surg.* 2018a; 141(6):893-901. <http://dx.doi.org/10.1097/PRS.00000000000004397>
- Takahashi Y, Sabundayo MS, Miyazaki H, Mito H, Kakizaki H. Orbital trapdoor fractures: different clinical profiles between adult and paediatric patients. *Br J Ophthalmol.* 2018b; 102(7):885-91. <http://dx.doi.org/10.1136/bjophthalmol-2017-310890>
- Verma S, Sharma N, Kango S, Sharma S. Developments of PEEK (Polyetheretherketone) as a biomedical material: A focused review. *Eur Polym J.* 2021; 147:110295. <http://dx.doi.org/10.1016/j.eurpolymj.2021.110295>
- Zhao Y, Wong HM, Wang W, Li P, Xu Z, Chong EY, Yan CH, Yeung KW, Chu PK. Cytocompatibility, osseointegration, and bioactivity of three-dimensional porous and nanostructured network on polyetheretherketone. *Biomaterials.* 2013; 34(37):9264-77. <https://dx.doi.org/10.1016/j.biomaterials.2013.08.071>